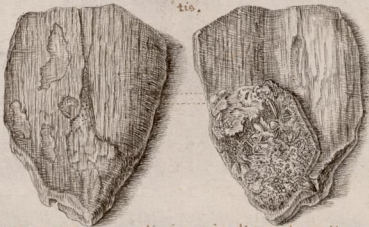


Lamina ossea cuiusdam animalis petrificata, atque ex
utraque parte representata cum apparentibus adhuc fi-
bris ossis:

Et cum portione quadam Me-
dullæ sacculis suis inclusæ, et
adhuc parti internæ adhæren-
tis.



Os artuum externorum alicuius animalis quadrupedis pe-
trificatum obscure flavescens, et adhuc matriæ suæ im-
mersum.

